CONSEILS PRATIQUES AUX PATIENTS

Les traitements pharmacologiques et non pharmacologiques de l'arthrose digitale

Dr Pascal CHAZERAIN
Paris

Votre médecin a diagnostiqué une arthrose digitale vous concernant. Cette fiche d'information a pour objectif de vous expliquer comment elle sera prise en charge.

L'arthrose digitale est une pathologie fréquente touchant de façon prédominante les femmes. L'arthrose digitale se manifeste par des douleurs, une mobilité réduite handicapante des doigts affectant la qualité de vie des patients.

L'arthrose digitale ne peut être guérie. Toutefois, il existe des **solutions pharmacologiques** (médicamenteuses) et **non pharmacologiques** (appareillages, attelles, etc.) qui peuvent, **selon vos besoins**, vous être proposées pour soulager votre **douleur** et la **raideur** de vos articulations.

Les experts de la Ligue européenne contre le rhumatisme (EULAR) ont établi des recommandations pour la prise en charge de l'arthrose digitale, que nous reproduisons ci-dessous :

1) La prise en charge de l'arthrose digitale requiert une combinaison de traitements **non pharmacologiques et pharmacologiques, adaptés à vos besoins.**

2) Le traitement de l'arthrose de la main **n'est pas univoque**, et **doit être individualisé** en tenant compte de :
   - la localisation de l'arthrose,
   - la présence d'une inflammation,
   - la sévérité des modifications du cartilage des articulations atteintes,
   - du niveau de la douleur,
   - de l'importance du handicap et de la restriction de la qualité de vie,
   - des médicaments consommés (en dehors des médicaments pour l'arthrose),
   - de vos souhaits et de vos attentes…

3) **Les exercices** destinés à l'amélioration de la mobilité ainsi qu'à l'accroissement de la force musculaire sont recommandés.

4) **L'application de chaleur,** notamment avant les exercices physiques, ainsi que les ultrasons constituent des traitements efficaces.

5) **Les attelles** ainsi que **les appareils orthopédiques (orthèses)** sont recommandés pour prévenir ou corriger les déformations consécutives à l'arthrose (notamment, l'arthrose de la base du pouce).

6) **Les traitements locaux** (anti-inflammatoires non stéroïdiens et capsaïcine en crème, en gel ou en patch) sont préférables aux traitements oraux, tout particulièrement pour la douleur d'intensité légère à modérée, et si un petit nombre d'articulations seulement est touché.

7) **Le paracétamol** (jusqu'à 4 grammes par jour) représente l'anti-douleur (antalgique) de premier choix.

8) **Les anti-inflammatoires non stéroïdiens (AINS)** classiques par voie orale, à la dose efficace la moins élevée et pour une durée la plus courte possible, doivent être utilisés si vous ne répondez pas correctement au paracétamol. La réponse à ce traitement est périodiquement réévaluée.

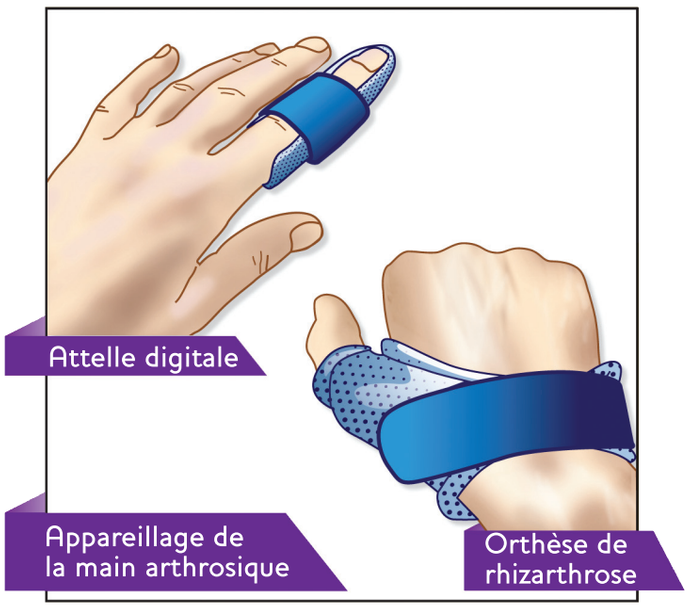

9) **Les anti-arthrosiques symptomatiques d'action lente** peuvent apporter un bénéfice sur vos symptômes avec un bon profil de tolérance.

10) **Les injections intra-articulaires de corticostéroïdes à longue durée d'action** sont efficaces dans les poussées douloureuses de l'arthrose, non soulagées par les traitements oraux décrits ci-dessus, notamment au niveau de l'articulation de la base du pouce (trapézo-métacarpienne).

11) **La chirurgie** est efficace pour l'atteinte sévère de la base du pouce et doit être envisagée en dernier recours si vous présentez une douleur et/ou un handicap important, et lorsque les autres traitements ne sont plus efficaces.

RÉFÉRENCE BIBLIOGRAPHIQUE
D'après Zhang W, Doherty M, Leeb BF, et al. EULAR evidence based recommendations for the management of hand osteoarthritis: report of a Task Force of the EULAR Standing Committee for International Clinical Studies Including Therapeutics (ESCISIT). Ann Rheum Dis 2007;66:377-88.

Laboratoires GENÉVRIER
Laboratoires GENÉVRIER s.a. - BP 47 - 06901 Sophia-Antipolis Cedex
Tél. : 04.92.91.15.60 - Fax : 04.92.91.15.30 - www.laboratoires-genevrier.com

L'ARTHROSE **DIGITALE**

Une maladie fréquente, invalidante, que nous pouvons soulager.

Dr Emmanuel MAHEU
Paris

1. L'ARTHROSE DIGITALE, UNE MALADIE FRÉQUENTE

L'arthrose digitale est une maladie fréquente. Elle concerne radiologiquement **55 à 70 % des adultes de plus de 65 ans** dont environ 20 % sont symptomatiques. Elle touche surtout les femmes, et commence souvent autour de la ménopause, c'est-à-dire chez des femmes encore jeunes, donc en activité.

2. DES SYMPTÔMES INVALIDANTS

Douleurs, déformations et gêne fonctionnelle, [notamment pour la pince et la préhension forte, en cas de rhizarthrose et pour les gestes fins, en cas d'atteinte des inter-phalangiennes distales] sont les symptômes clés qui en font une maladie souvent invalidante. Son impact fonctionnel sur la qualité de vie quotidienne est méconnu et largement sous-estimé. Un travail norvégien a récemment montré qu'en matière de douleur et de gêne fonctionnelle, **l'arthrose digitale pouvait avoir un retentissement équivalent à celui d'une polyarthrite**[1].
Elle est souvent associée à une arthrose d'autres articulations, ce qui en fait un marqueur d'arthrose généralisée. Dans un essai récent, il a été montré que **73 % des patients inclus pour une gonarthrose avaient une arthrose digitale radiologique**[2].

3. UNE PATHOLOGIE AUX FORMES MULTIPLES

Plusieurs formes ont été décrites :

1/ **Selon la localisation**, on distingue l'arthrose de la base du pouce (rhizarthrose du grec rhizos qui signifie la racine) et celle des inter-phalangiennes (nodosités d'Heberden pour l'atteinte des inter-phalangiennes distales et de Bouchard pour les inter-phalangiennes proximales).

2/ **Selon le type d'atteinte radiologique**, on parle ainsi d'arthrose érosive pour définir radiologiquement des arthroses fortement destructrices avec effondrement de la plaque osseuse sous-chondrale au centre de l'articulation, et évolution fréquente vers un remodelage articulaire complet, voire une ankylose (articulation fixée). Ces arthroses érosives sont plus inflammatoires et sévères sur le plan symptomatique. Il est probable, en fait, que les phases de poussées inflammatoires se marquant par un gonflement capsulo-synovial des inter-phalangiennes, visible à l'œil nu et palpable (épaississement des tissus mous), et par des douleurs intenses précèdent la destruction radiologique définissant l'arthrose érosive. Certaines arthroses peuvent évoluer sur un mode de maladie quasiment inflammatoire, justifiant certainement le recours à des traitements anti-inflammatoires locaux ou par voie générale.

4. UN INTÉRÊT GRANDISSANT POUR L'ARTHROSE DIGITALE : MULTIPLICATION DES ÉTUDES

L'arthrose digitale connaît un regain d'intérêt récent marqué par la multiplication des travaux publiés. Ceux-ci ont éclairé d'un jour nouveau et original cette maladie : l'échographie nous a montré qu'il existait souvent une «ambiance inflammatoire» dans l'arthrose digitale avec synovite et présence d'un épanchement intra-articulaire[3, 4]. L'IRM dédiée que certaines équipes ont commencé à appliquer aux petites articulations digitales a confirmé la fréquence de l'inflammation, et nous a appris que l'os sous-chondral était souvent touché (œdème osseux, érosions) et que les ligaments collatéraux semblaient atteints, amincis, voire rompus, dans 100 % des articulations arthrosiques[5, 6]. Une méta-analyse publiée il y a deux ans a indiqué que l'arthrose digitale semblait deux fois plus fréquente chez les patients en surpoids ou obèses[7]. L'existence d'un « terrain métabolique » a été confirmée par une équipe hollandaise qui a montré que **l'arthrose digitale était 2,3 fois plus fréquente chez des patients associant HTA, diabète et IMC > 27,4**[8].

5. IMPORTANCE DE LA PRISE EN CHARGE PRÉCOCE DE L'ARTHROSE DIGITALE

Voilà donc que, loin de l'image surannée et fataliste d'un état inexorablement lié au vieillissement, l'arthrose digitale se révèle être une maladie complexe intervenant dans un contexte métabolique, sur un terrain génétique particulier, et associant des phénomènes d'inflammation chronique à bas bruit et de destructions ostéoarticulaires pouvant être responsables de **douleurs, de déformations et d'une altération fonctionnelle et esthétique débouchant sur un handicap et une altération de la qualité de vie souvent majeurs.**
C'est dire toute l'importance d'une prise en charge véritable de cette maladie dès les premiers symptômes. En l'absence de traitement ciblé susceptible de stopper la maladie, on dispose d'un large éventail thérapeutique physique et médicamenteux qu'il nous faut adapter à chaque profil évolutif individuel.
La lutte contre la douleur et les déformations passe par le port d'orthèses et l'utilisation d'antalgiques ou d'AINS. **Les épisodes inflammatoires doivent être traités vite et énergiquement, notamment par les infiltrations de corticostéroïdes, mais aussi l'utilisation éventuelle de traitements de fond.** Le caractère chronique, étalé sur des années de maladie doit amener à utiliser avec précaution les médicaments antalgiques et à privilégier les options non pharmacologiques (acupuncture, applications de chaleur, orthèses, pratique régulière d'exercices physiques, cures thermales) et les médicaments les moins iatrogènes.
Tout ceci doit être expliqué au patient pour l'éduquer à prendre en charge sa maladie. C'est tout l'intérêt de la rédaction de ces conseils pratiques aux patients par le Dr Pascal Chazerain, directement inspirés des recommandations thérapeutiques internationales en vigueur (cf fiches ci-jointes).

RÉFÉRENCES :

1. Slatkowsky-Christensen B, Mowinckel P, Loge JH, Kvien T. Health-related quality of life in women with symptomatic hand osteoarthritis: a comparison with rheumatoid arthritis patients, healthy controls, and normative data. Arthritis Rheum 2007;57:1404-9.
2. Maheu E, Cadet C, Berenbaum F. Is radiographic knee osteoarthritis more severe when hand osteoarthritis is present and conversely ? A cross-sectional study in 1371 knee osteoarthritis patients. Abstract Sat 0321. Ann Rheum Dis 2012;71(suppl).
3. Vlychou M, Koutroumpas A, Malizos K, Sakkas LI. Ultrasonographic evidence of inflammation is frequent in hands of patients with erosive osteoarthritis. Osteoarthritis Cartilage 2009;17: 1283-7.
4. Wittoek R, Carron P, Verbruggen G. Structural and inflammatory sonographic findings in erosive and nonerosive osteoarthritis of the interphalangeal joints. Ann Rheum Dis 2010;69:2173-6.
5. Tan AL, Grainger AJ, Tanner SF, et al. High resolution magnetic resonance imaging for the assessment of hand osteoarthritis. Arthritis Rheum 2005;52:2355-65.
6. Grainger AJ, Farrant JM, O'Connor PJ, et al. MI imaging of erosions in interphalangeal joint osteoarthritis: is all osteoarthritis erosive ? Skeletal Radiol 2007;36:737-45.
7. Yusuf E, Nelissen RG, Ioan-Facsinay A, et al. Association between weight or body mass index and hand osteoarthritis: a systematic review. Ann Rheum Dis 2010;69:761-5.
8. Dahaghin S, Bierma-Zeinstra SMA, Koes BW, Hazes JMW, Pols HAP. Do metabolic factors add to the effect of overweight on hand OA (Rotterdam study). Ann Rheum Dis 2007;66:916-20.